

MANAGEMENT OF DANDRUFF RECURRENCE WITH A SPECIFIC DERMOCOSMETIC SHAMPOO (TRAITEMENT DES PELLICULES RÉCURRENTES AVEC UN SHAMPOOING DERMO-COSMÉTIQUE SPÉCIFIQUE)

Fauger A.¹, Chavagnac-Bonneville M.^{1,2}, Graizeau C.^{1,2} et Sayag M.¹

¹ Groupe NAOS, Département Recherche et Développement, Aix-en-Provence, France

² NAOS Institute of Life Science, Aix-en-Provence, France

INTRODUCTION ET OBJECTIFS

Les pellicules sont une affection chronique du cuir chevelu, caractérisée par des squames blanches, un prurit et un érythème. La desquamation du cuir chevelu, avec perte visible de squames, peut avoir un impact socio-affectif. Les shampooings antipelliculaires sont efficaces pour résoudre les symptômes, mais ces derniers réapparaissent après l'arrêt du traitement. L'objectif était d'étudier l'efficacité et la tolérance d'un shampooing dermo-cosmétique spécifique en ce qui concerne la réduction des pellicules, son maintien et l'effet anti-récidive.

MATÉRIELS ET MÉTHODOLOGIE

Dans une étude non comparative, des sujets présentant des pellicules persistantes ou une dermite séborrhéique (DS) ont utilisé le shampooing dermo-cosmétique spécifique 3 fois par semaine, du Jour (J) 0 à J21, puis 1 à 2 fois par semaine de J21 à J49. Pour évaluer l'effet anti-récidive, après J49 ± 2, un shampooing doux a été utilisé par la suite pendant 6 semaines. La sévérité des paramètres cliniques et l'intensité de l'érythème dans la DS ont été évaluées par un dermatologue à J0, J21, J49 et J91. L'indice de desquamation du cuir chevelu a été calculé à partir de la quantification des cornéocytes sur Corneofix. À J0, J21 et J49, les sujets ont rempli un questionnaire d'évaluation de l'efficacité. La tolérance du produit a été évaluée par un dermatologue.

RÉSULTATS

Parmi les 36 sujets inclus (33 ans en moyenne, 86 % de femmes), 28 ont été analysés, 53 % présentaient des pellicules persistantes, 47 % une DS avec érythème.

À J21, J49 et J91, une amélioration significative a été évaluée en termes de sévérité des pellicules/de la DS, du prurit, des squames (Figure 1), en termes d'indice de desquamation (Figure 2) et en termes d'érythème chez les sujets présentant une DS (Figure 3) par rapport à J0. Pour 96 % des sujets, le shampooing était globalement agréable. Et 71 % à 100 % des sujets ont perçu un soulagement de l'irritation, de l'inconfort et du prurit, ont déclaré une diminution des rougeurs au niveau du cuir chevelu, des pellicules/squames installés, ainsi qu'une diminution durable de leur réapparition. Le produit a été bien toléré (un seul cas de sensations d'inconfort liées à l'utilisation du produit).

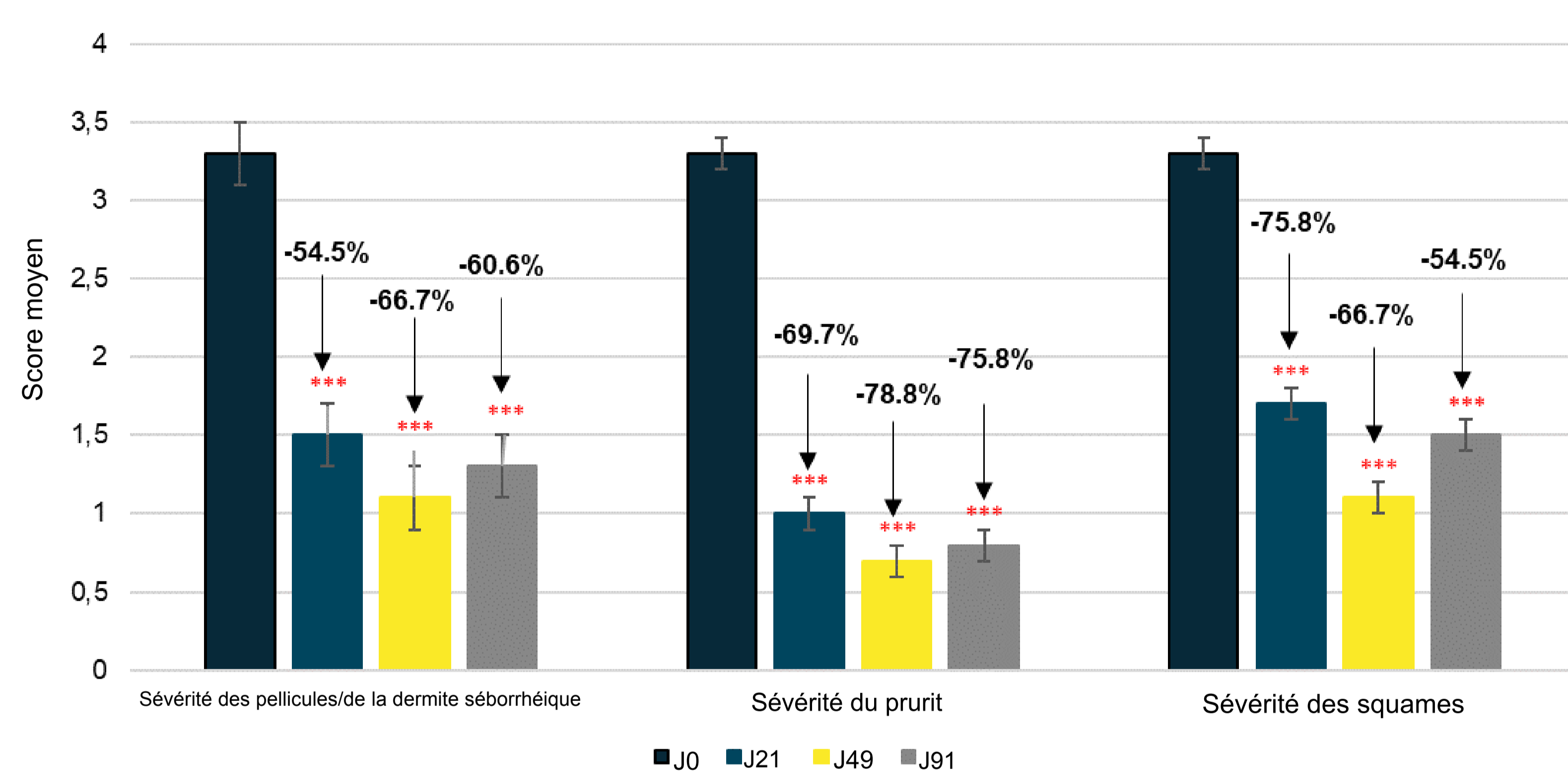


Figure 1 : Efficacité clinique pour l'ensemble de la population (***) $p < 0,001$ par rapport à J0 ; test t de Student

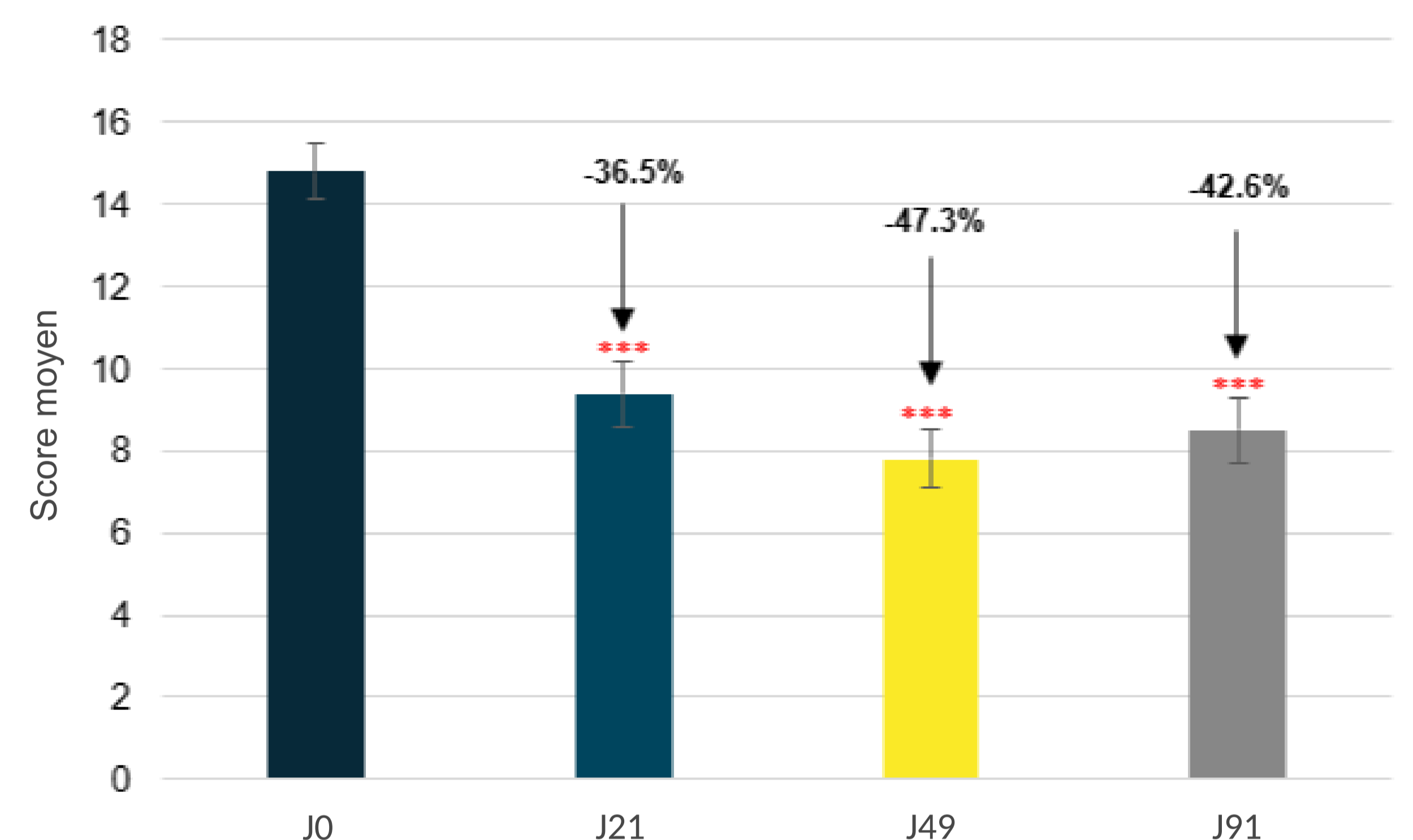


Figure 2 : Évaluation de l'indice de desquamation du cuir chevelu dans l'ensemble de la population (***) $p < 0,001$ par rapport à J0, test t de Student

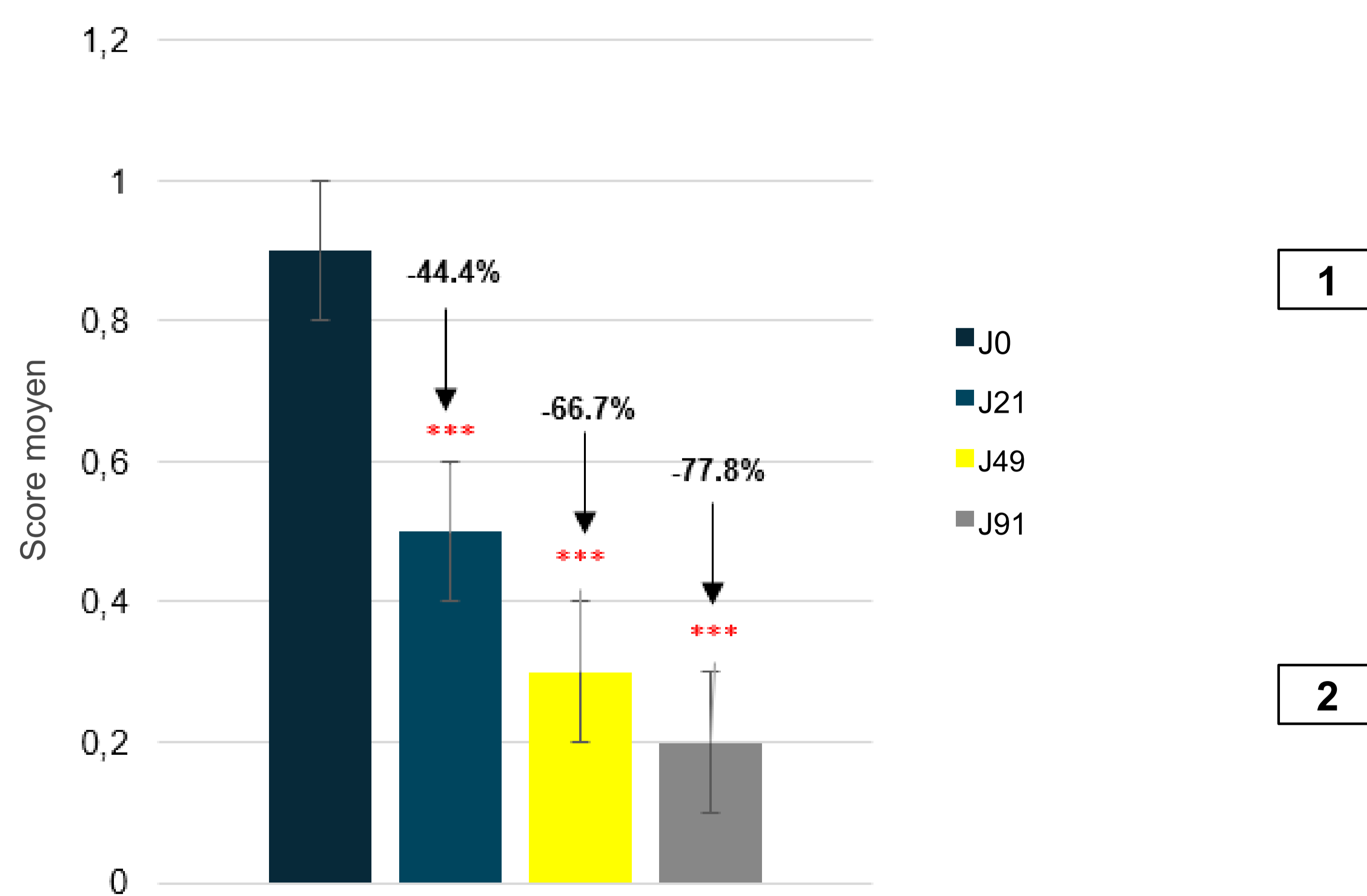


Figure 3 : Sévérité de l'érythème (***) $p < 0,001$ par rapport à J0 ; test t de Student

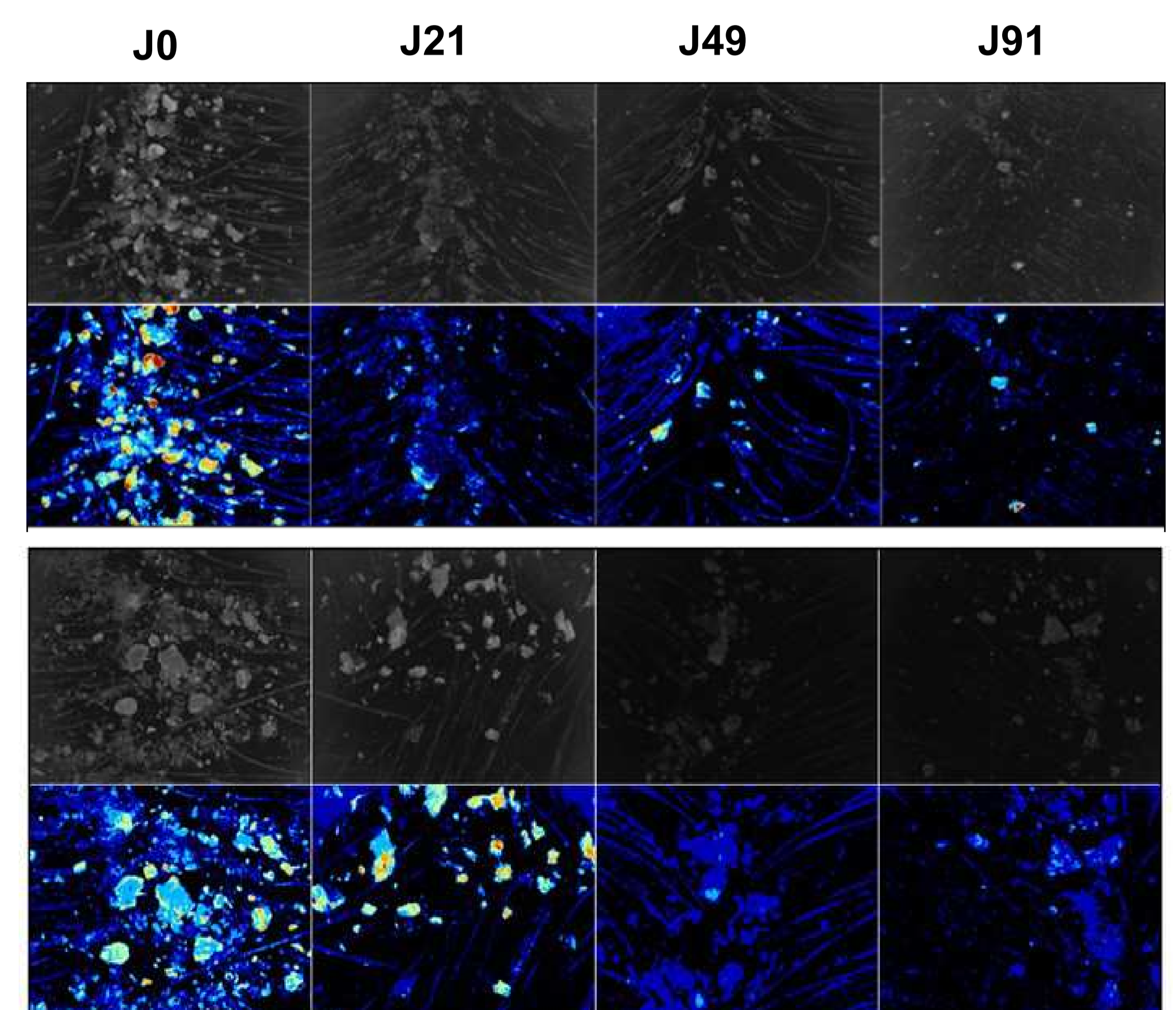


Figure 4 : Évolution du cuir chevelu de 2 sujets présentant des pellicules (1) et une dermite séborrhéique (2)

CONCLUSION

Après 21 jours d'application, le shampooing dermo-cosmétique antipelliculaire spécifique s'est révélé efficace pour réduire la sévérité des pellicules, du prurit et de l'érythème, et ce, même dans la dermite séborrhéique, et pour lutter contre leur réapparition de façon durable.